Lane Medical Library

Ueber das

Eindringen von Granulosazellen

durch die Zona pellucida

menschlicher Eier.

Inaugural-Dissertation

vorgelegt der

hohen medicinischen Facultät der Universität Bern

von

L. Petitpierre, Arzt
aus Neuchâtel.

Auf Antrag des Herrn Prof. **Langhans** von der Facultät zum Druck genehmigt.

Bern, den 6. März 1889.

Der Decan: Prof. **R. Demme.**

Leipzig.
Druck von A. Th. Engelhardt.
1889.

Ueber das

Eindringen von Granulosazellen

durch die Zona pellucida

menschlicher Eier.

Inaugural-Dissertation

vorgelegt der

hohen medicinischen Facultät der Universität Bern

von

L. Petitpierre, Arzt
aus Neuchâtel.

Auf Antrag des Herrn Prof. **Langhans** von der Facultät zum Druck genehmigt.

Bern, den 6. März 1889.

Der Decan: Prof. **R. Demme.**

Leipzig.

Druck von A. Th. Engelhardt.

1889.

Pflüger (Eierstöcke der Säugethiere) beschrieb Eier, in deren Zona pellucida Zellen der Granulosa wie Nägel sassen; er hielt diese Eier für zu Grunde gehende. Dann hat namentlich Lindgren (Studien über das Säugethierei. Lund 1876. Referat von Retzius im Jahresberichte für Anatomie und Physiologie) mit besonderer Hinsicht auf das von His bei Vogel- und Fischeiern vermuthete Eindringen der Granulosazellen durch die Zona pellucida beim Kaninchen, Meerschweinchen, Schweine, Hunde, der Katze, Kuh, dem Schafe, das fertiggebildete Ei, sowohl im Eierstocke als in der Tuba (theils im frischen Zustande, theils nach kurzer Behandlung mit Müller'scher Flüssigkeit) auf diese Verhältnisse untersucht.

Er sah bei einigen Eiern die Zona vollkommen homogen oder nur schwach radiär gestreift, bei anderen war die Streifung schön, unzweideutig. Er konnte sich mit voller Bestimmtheit davon überzeugen, dass diese radiären Streifen Canälen mit deutlichem Lumen entsprechen. Hier und da bei verschiedenen Eiern fand er, dass die die Zona zunächst umgebenden Granulosazellen zuweilen einen feinen oder auch gröberen Ausläufer nach innen in die Porencanäle der Zona hineinsenden; zuweilen sah er Granulosazellen, welche zum Theile innerhalb, zum Theile ausserhalb der Zona lagen, durch einen schmalen in einem Porencanale

liegenden Strange vereinigt. Er glaubt, dass die so eingewanderten Zellen aufgelöst werden und zur Vermehrung des Dotters dienen. Die Zahl der eingewanderten Zellen wechselt bedeutend; ihre Kerne sind im Ganzen schwer wahrnehmbar. An den aus der Tuba genommenen Eiern studirte er besonders die sogenannten Richtungsblasen und überzeugte sich ganz bestimmt davon, dass diese Bildungen eingewanderten Granulosazellen entsprechen.

Dann hat Wagener (Archiv für Anatomie und Physiologie 1879) diesen Gegenstand weiter verfolgt. Seine Untersuchungen machte er besonders an Hundeeierstöcken, aber auch an solchen vom Menschen, vom Maulwurfe, von Nagern und anderen Thieren, jedoch in geringerer Zahl.

Unter den Vorgängen, die die Eizelle zu Grunde richten, nennt Wagener auch das Eindringen der Granulosazellen in die Eier. Am häufigsten findet das Eindringen der Granulosazellen an Eiern statt, welche keinen Keimfleck und kein Keimbläschen mehr haben. Die Kugel der Eier ist zu einem unregelmässigen Ovoid geworden. Der Dotter ist sehr dunkelkörnig, die Granulosazellen zeigen körnigen Zerfall.

Oder in dem dunkeln, wie gefurcht aussehenden Dotter sind Keimbläschen und Keimfleck deutlich erkennbar, ein Theil der Granulosazellen in (wahrscheinlich innerhalb) der Zona, ein anderer Theil haftet noch an einzelnen Stellen der Wand der Follikels an. An anderen Stellen ist letztere ganz kahl. Der Follikel selber erscheint für die Grösse der Eier klein, und in dem Zwischenraume zwischen beiden findet sich nur ein schmaler Streifen von Flüssigkeit.

Andere Fälle zeigen einen fast ganz von der Granulosa befreiten Follikel. Die Zona ist nur noch von wenigen Nagelzellen besetzt. Dotter, Keimbläschen und Keimfleck sind durch Flüssigkeit ersetzt, in der die eingedrungenen Enden der Nagelzellen und fortsatztreibende veränderte Granulosazellen schweben. Das Ende dieser Vorgänge stellt sich in einer kaum noch Reste der Structur zeigenden Zona dar. Ihr Inneres wird von heller Flüssigkeit eingenommen, in der ein dürftiges Gespinnst von granulösen Fäden sich von Wand zu Wand ausspannt. Die Follikelwandung liegt der Zona schon eng an, nur noch Raum für eine sehr geringe Menge von durchsichtiger Flüssigkeit bietend. In den Fällen, in denen der Einhalt noch nicht resorbirt war, zeigte die Zona an ihrer Oberfläche eine Menge starker, structurloser,

radialer Fortsätze, welche sich an die Follikelwand direct befestigten. Von Granulosazellen war nichts mehr zu sehen. Die Follikelwand war kahl und durch eine schmale Flüssigkeitsschicht von der leicht concentrisch und radial gestreiften Zona getrennt. Die Fortsätze zeigten den Glanz und das Aussehen der Substanz der Zona.

Während dieses Vorganges oder vor demselben findet bei grösseren Follikeln eine starke Entwickelung der Granulosa statt. Die Streifung der Granulosazellen verschwindet; der Kern ebenfalls oder ist schwer zu finden; der Zelleninhalt ist dunkelkörnig oder fetttropfenhaltig geworden. Dieser Zerfall trifft schliesslich alle Granulosazellen der Follikel. Er beginnt an der Stromagrenze an einer oder mehreren Stellen. Die Zellen um das Ei behalten am längsten ihr normales Aussehen.

Während der Wucherung der Granulosa findet auch in der Follikelwand und Follikelumgebung Zellwucherung statt, die zur Verdickung der Follikelwand führt.

Nach Hans Virchow (Durchtreten der Granulosazellen durch die Zona pellucida der Säugethiereier. Archiv für mikroskopische Anatomie 1885, XXIV) scheint diese Lehre vom Durchtreten von Granulosazellen durch die Zona pellucida wenig Anhänger gefunden zu haben, und er veröffentlicht deshalb einen diesbezüglichen Befund, da jede neue Bestätigung allein schon von Werth sei.

Im Curse sah er zufällig bei einem Eie, das aus einem frischen Eierstocke von einem Schweine oder Kalbe stammte, in der Zona pellucida elf hantelförmige Körper stecken. Die Zona war von gleichmässiger Stärke, concentrische oder radiäre Streifung sah er nicht. Zwischen Zona und Dotter war ein schmaler Spalt, in welchem die innerhalb der Zona befindlichen Theile der hantelförmigen Körper sichtbar waren. Die aussen liegenden Theile waren dunkel gekörnt. Der Stiel verlief gerade oder leicht gewunden, radiär durch die Zona pellucida, von dieser eng umschlossen. Der Stiel war etwas glänzend; das Ganze von sehr grosser Deutlichkeit. Nun brachte Virchow durch passende Reagentien den Dotter abwechselnd zum Schrumpfen und Quellen und konnte sich dabei überzeugen, dass zwischen Dotter und den fraglichen Körpern keine Verbindung bestehe. An zwei Stellen war das innere Ende der Hantel nicht kuglig, sondern breit, genau vom Aussehen der Granulosazellen.

Ueber die Kerne kann er nichts Bestimmtes aussagen. Die

im Eie befindlichen Hantelstücke sind zum Theile gleich gross, wie die aussen liegenden, zum Theile kleiner. Bei einigen ist am inneren Ende nur eine kleine blasse Anschwellung; in einem Follikel fehlt auch diese. Die Hantelenden sind rund, nur in einem Falle aussen birnenförmig. Das Aussehen von Dotter, Keimbläschen und Keimfleck ist nicht beschrieben.

Andere, auf das Eindringen von Granulosazellen in das Säugethierei sich beziehende Angaben in der Literatur kenne ich nicht. Es scheint mir demnach, dass dieser Vorgang für das menschliche Ei noch nicht beschrieben ist. Ich will daher in Nachfolgendem einige diesbezügliche Bilder schildern.

Material.

Herr Dr. Bircher, Director der cantonalen Krankenanstalt in Aarau, hat vom Jahre 1881 an bis Ende des Jahres 1888 (siehe 1. Jahresbericht über die cantonale Krankenanstalt in Aarau. V. Gynäkologische Mittheilungen) in der städtischen Krankenanstalt, in seiner Privatpraxis und in der cantonalen Krankenanstalt 26 Mal die Entfernung beider, 1 Mal die Entfernung eines Ovarium vorgenommen.

In fünf Fällen waren es Fibromyome des Uterus, in weiteren fünf Fällen Flexionen des Uterus, in einem Falle chronische Entzündung des Uterus, welche die Operation veranlassten.

Die 16 übrigen Fälle betreffen Personen, welche an Dysmenorrhoe, Ovarialneuralgie, Neurosen verschiedener Art litten, und meist in einem solchen Grade, dass sie ganz arbeitsunfähig waren. Da man in diesen Fällen die genannten Leiden als von einer Erkrankung der Ovarien abhängig feststellen zu können glaubte und alle anderen Mittel erschöpft waren, schritt er zur Entfernung der Ovarien mit sammt den Tuben, wenn diese verändert erschienen oder die Anlage der Ligatur es erforderte.

Die herausgeschnittenen Ovarien wurden in Alkohol aufbewahrt und mir später in freundlichster Weise zur Untersuchung übergeben. Im Laufe der Jahre waren aber einige Präparate verloren gegangen, so dass ich nur von 19 Operirten dieselben vorfand, im Ganzen 37 Ovarien, da in einem Falle nur eines entfernt wurde.

Es schien mir von besonderem Interesse zu sein, die Ovarien derjenigen Personen zu untersuchen, bei denen Ovarialneuralgien und sonstige Neurosen die Operation veranlasst hatten (22 Ovarien

von elf Fällen). Bei diesen war vor der Operation Vergrösserung und Druckempfindlichkeit der Ovarien, in einigen Fällen mit Verlagerung des Organes verbunden, nachgewiesen worden.

Die makroskopische Untersuchung ergab, dass in allen diesen Fällen beide zusammengehörigen Ovarien, oder wenigstens eines der beiden, die sogenannte kleincystische Degeneration in hohem oder mittlerem Grade zeigten.

Nur in einem Falle trifft dieses nicht zu. In dem einen Ovarium nämlich ist gar keine Cyste, in dem anderen nur eine. Im frischen Zustande sah hier das Gewebe braunroth, wie Milzgewebe aus. Dieser Befund: Zusammentreffen der kleincystischen Degeneration mit den Symptomen Dysmenorrhoe, Ovarialneuralgie, Neurosen, veranlasste mich, sämmtliche Ovarien auf das Vorhandensein von kleinen Cysten nachzusehen. Ich fand dieselben noch in vier weiteren Fällen in mittlerem Grade entwickelt. Die vier Kranken litten auch an Dysmenorrhoe, Ovarialneuralgie, Neurosen und waren dadurch arbeitsunfähig. Bei der Untersuchung fand man aber Flexion des Uterus und diese gab die unmittelbare Indication zur Operation ab. Daher sind diese vier Fälle von Herrn Dr. Bircher in einer andern Rubrik aufgeführt.

Bei den acht übrigen Ovarien von drei Kranken mit Uterusfibroiden und consecutiven Metrorrhagien und von einer Kranken, die mehrere schwere Geburten durchgemacht hat, an starken Menorrhagien litt und mit incarcerirtem schwangeren Uterus aufgenommen wurde, fand ich auf vielen Querschnitten gar keine Cysten, auf anderen zwei kleine, so dass hier von einer kleincystischen Degeneration nicht gesprochen werden kann.

Ich machte mich nun an die Untersuchung der kleincystischen degenerirten Ovarien mit der Aufgabe, den Versuch zu machen, die Bedeutung dieser kleinen Cysten zu erforschen, gegebenen Falles den Zusammenhang dieses auffälligen Ovarialbildes mit den Krankheitssymptomen der Kranken zu suchen.

Während dieser Arbeit bekam ich Kenntniss von der Veröffentlichung von Nagel im Archiv f. Gynäkol., Bd. XXXI, Heft 3, (Beitrag zur Anatomie gesunder und kranker Ovarien).

Nagel berichtet in dieser Arbeit über ganz ähnliche Untertersuchungen. Das Ergebniss lautet: Nach seinen Untersuchungen besteht kein krankhafter Zustand, den man mit diesem Namen „kleincystige Folliculärdegeneration“ belegen könnte. Die Vermehrung der sichtbaren Follikel ist ein physiologischer Zustand.

Es war dies ein ganz überraschendes Ergebniss, so überraschend, dass man sich fragen musste, ob nicht Ruge mit seinem Ausspruche im „Centralblatte für die gesammte Medicin“ 1887, Nr. 31, S. 501: „Es heisst zu weit gegangen, eine kleincystische Degeneration zu leugnen, einen derartigen Zustand für physiologisch zu halten“, Recht behalten wird. Nach diesem Forscher giebt es cystische Follikel in verhältnissmässig gesunden Ovarien, und giebt es auch eine kleincystische Degeneration des Ovarium.

Die Fortsetzung meiner Untersuchungen schien also ganz am Platze zu sein. Im Laufe derselben fand ich nun eine ganze Reihe degenerirter Follikel und Eier, und verhältnissmässig häufig Eier, bei denen innerhalb der Zona pellucida Zellen lagen. Auf diesen Befund möchte ich nun besonders aufmerksam machen und am Schlusse noch einige von den Nagel'schen abweichende Befunde besprechen.

Gern spreche ich an dieser Stelle meinem hochverehrten Lehrer, Herrn Prof. Dr. Langhans in Bern, der mir während dieser ganzen Arbeit mit Rath und That in freundlichster Weise zur Seite stand, meinen wärmsten Dank aus; ebenso meinem früheren Chefarzt, Herrn Dr. Bircher in Aarau, der zu dieser Arbeit mich anregte und das Material gab.

Die in Alkohol gehärteten Ovarien wurden in 0,5—1,0 cm dicke Scheiben zerlegt, diese dann 2 Stunden lang in Alkohol und Aether aa. gebracht, dann in Celloidin eingelegt. Es erwies sich als nothwendig, die Durchtränkung mit Celloidin lange fortzusetzen, da sonst beim Anfertigen der Schnitte der Follikelinhalt herausfiel. Die gut durchtränkten Scheiben wurden dann auf Kork aufgesetzt und in verdünntem Alkohol gehärtet. Dann wurden sie mit einem Thoma'schen Schlittenmikrotom in Schnittserien zerlegt und aus diesen diejenigen Schnitte ausgewählt, in denen man mit blossem Auge grössere Follikel mit Eiern erkennen konnte. Es erwies sich aber diese Prüfung mit unbewaffnetem Auge als ungenügend und so wurde später Schnitt für Schnitt unter dem Mikroskope mit der schwachen Vergrösserung durchmustert. Auf diese Weise konnte ich etwa 200 grössere Follikel mit Eiern erhalten. Die betreffenden Schnitte wurden dann mit Hämatoxylin gefärbt und die einen in Nelkenöl und Canadabalsam, die anderen in Glycerin eingeschlossen.

Ich gebe, da dieses die erste Arbeit ist, welche das Eindringen von Granulosazellen für das menschliche Ei nachweist, die einzelnen Beobachtungen ausführlich.

1) Fräul. M. B., 30 Jahre alt. Eintritt der Menses mit 17 Jahren. Seit $1^1/_2$ Jahren Schmerzen im Unterleibe, besonders links; Menses unregelmässig; 14 Tage dauernd, mit Krämpfen verbunden. Verstopfung, Neurosen; arbeitsunfähig. Untersuchungsergebniss: Linkes Ovarium auf Druck sehr empfindlich. Uterus anteflectirt. Operation am 2. Mai 1888. Weiterer Verlauf ohne Störung. Ergebniss Ende 1888: Menopause sofort. Uterus geradestehend, atrophisch. Molimina unregelmässig; Verstopfung geschwunden. Vollständige Heilung.

Beide Ovarien waren stark vergrössert, besonders das linke. Die Maasse wurden jedoch am frischen Präparate nicht aufgenommen. Beide Ovarien zeigten kleincystische Degeneration; mehrere Cysten hatten röthlich tingirten Inhalt.

Spätere Untersuchung: a) Linkes Ovarium. Länge 5,1 cm, Höhe 3,7 cm, Dicke 0,9—1,0 cm. Kein Keimepithel. Albuginea stellenweise verdickt. Rindenschicht breit; darin sehr spärliche Primordialeier, dagegen bis neun grössere Follikel, der grösste rundlich, 6 mm Durchmesser. Ferner bis sieben Corpora albida. Markschicht von normalem Aussehen. In diesem Ovarium fanden sich vier Eier mit eingedrungenen Zellen.

α) Länglicher, etwas unregelmässig gestalteter Follikel, 2 mm lang, $1^1/_4$ mm breit. Die eine Hälfte umgeben von einer dünnen Membran mit innerer kernreicher und äusserer kernarmer Zona, die andere Hälfte umgeben von dicker kernreicher Schicht, darunter ein homogenes glänzendes Band, das sich nach der andern Hälfte hin ganz allmälig verliert, so dass man nicht erkennen kann, ob es in die äussere kernarme Zona übergeht.

Fig. 1.

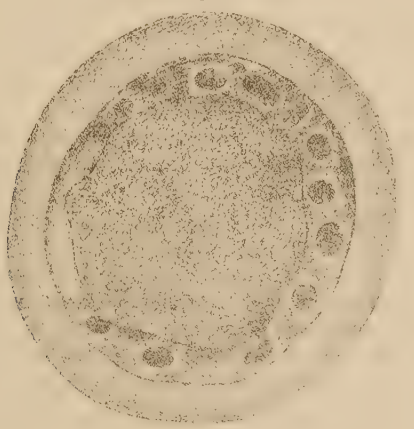

Im Lumen des Follikels ein grosses körniges, homogenes Gerinnsel, darin ein Ei (siehe Fig. 1). In dessen Umgebung grosse Vacuolen mit runden Granulosazellen, welch letztere der einen Hälfte des Eiumfanges dicht anliegen. Eidurchmesser: 0,108 mm breit,

0,116 mm lang. Durchmesser der Zona pellucida = 0,008 mm. Dotter etwas unregelmässig. Perivitelliner Spaltraum von ungleicher Breite, bis 0,01 mm breit. Zum Theile leer, zum Theile Zellen darin; etwa zwölf bei einer Einstellung sichtbar, davon vier zerstreut und vereinzelt, die anderen in fortlaufender Lage die Spalte ausfüllend. Dotter in der einen Hälfte feinkörnig, in der anderen sind die Körner gröber; seine Peripherie etwas glänzend, hyalin.

β) Schmaler spaltförmiger Follikel, 2 mm lang, $^3/_4$ mm breit, ohne Membrana granulosa, begrenzt von einer 0,04 mm breiten, concentrisch faserigen Schicht, mit runden und ovalen Kernen, die denen des übrigen Ovarialstroma gleichen, aber besonders in der inneren Hälfte sich finden, während die äussere Hälfte etwas kernarmer ist, so dass sie schon bei schwacher Vergrösserung als heller Streifen die Wand des Follikels von dem Ovarialstroma abgrenzt. Im freien Theile des Lumen liegt in der Nähe der Wand ein Ei, umgeben an einigen Stellen seines Umfanges von körnigen Gerinnseln, darin Zellen der Membrana granulosa mit grossen runden, gleichmässig dunkelgefärbten Kernen (0,01 mm Durchmesser), umgeben von etwas Zellsubstanz, die sich von dem umgebenden Gerinnsel nicht scharf abgrenzt. Die wenigen freiliegenden Zellen haben nur eine mässige Menge von körnigem Protoplasma. Sie sind rund und haben $1^1/_2$—2fachen Durchmesser des Kernes. Ei oval, 0,12 mm lang, 0,1 mm breit. Zona pellucida 0,008 mm Durchmesser. Aussenrand derselben etwas zackig, ebenso auch der Innenrand. An die Zona pellucida schliesst sich zunächst eine körnige Masse an, die mit ihren Körnchen in die Zona einzugreifen scheint. Die sonst vorhandene, regelmässige scharfe Begrenzung von Zona und Dotter fehlt. Vom perivitellinen Spaltraume keine Andeutung zu sehen. In dem Innern der körnigen Masse Kerne, von denen bei einer Einstellung gegen 80 scharf umschrieben oder angedeutet zu sehen sind, wie die aussen anliegenden oder etwas grösser und dann heller, bis 0,016 mm Längsdurchmesser; Protoplasma um die Kerne, gegenüber der sonstig körnigen Masse nicht abzugrenzen.

γ) Länglicher Follikel, $1^1/_4$ mm lang, $^3/_4$ mm breit; durch einen niedrigen kegelförmigen Vorsprung in das Innere unregelmässig gestaltet; die zellreiche Wand durch ein hyalines, glänzendes wellenförmiges Band gegen das Stroma abgegrenzt, das von zellreichem Gewebe in wechselnder Dicke, bis 0,135 mm bedeckt ist. Das Band ist an einzelnen Stellen unterbrochen; es verliert sich dabei ganz allmälig in das kernreiche Gewebe. Follikelhöhle zum Theile von körnigem Gerinnsel ausgefüllt. In diesem ein Ei (Fig. 2) 0,14 mm lang, 0,11 breit. Zona pellucida 0,0081 mm Durchmesser, umgeben von den gleichen Zellen. In einigen dieser Zellen auch ein kleiner dunkler runder Kern. Im Innern der Eier 60 Kerne, gross, bläschenförmig, dazwischen vereinzelte kleine, längliche dunkle, sehr unregelmässig gestaltete Kerne. Die Kerne liegen in hellen polyëdrischen Feldern, die durch Linien scharf von einander getrennt sind. Es sind also aufgequollene Zellen, wie sie aussen liegen. Diese Zellen füllen das Ei zum grössten Theile aus; neben ihnen nur wenig körnige Sub-

stanz. - Die äusseren Zellen liegen noch zum Theile wie cubische Epithelzellen der Zona an. Letztere ist nach innen scharf begrenzt, aber etwas zackig.

Fig. 2.

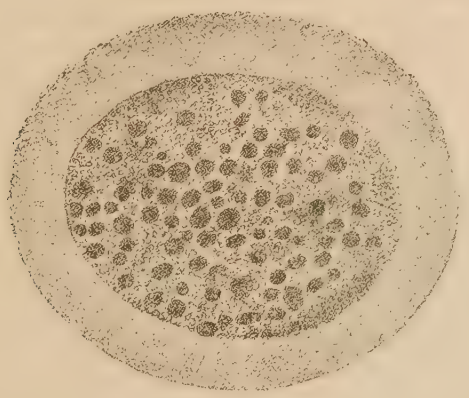

δ) Follikelhöhle von länglich ovaler Gestalt; an einem Ende durch einen Vorsprung, etwa von der Form des Discus, unregelmässig gestaltet. 2 mm lang, $1^1/_4$ mm breit. In der einen Hälfte ist die Follikelwand von einer schmalen Schicht concentrischen Bindegewebes gebildet, mit zahlreichen Kernen, die schmal und lang sind, geradezu kurze Stäbchen vorstellen, die den Fasern des Bindegewebes parallel laufen und dadurch sich von den breiteren Kernen des Stroma unterscheiden. In der Nähe dieser Wand befindet sich ein anderer grosser Follikel. In der anderen Hälfte besteht die Follikelwand aus einer ziemlich breiten Schicht von kernreichem Bindegewebe, dessen Kerne zum Theile breiter, selbst rundlich sind. Begrenzung gegen die Höhle unregelmässig. Der radiäre Verlauf der Bindegewebszüge ist vorherrschend. Die erwähnte discusartige Vorwölbung legt sich dieser Schicht an, von ihr getrennt durch einige circuläre Bindegewebsbündel, längs deren die Kerne dichter stehen. Sie besteht aus Zellen mit grossen bläschenförmigen Kernen, von denen eine Reihe im Zerfall begriffen sind und intensiv gefärbte Bröckel bilden. Der Zellenzusammenhang ist bedeutend gelockert. In diesem Buckel findet sich eine kleine papilläre Vorwucherung der äusseren Schicht. Die Membrana granulosa ist gänzlich verschwunden. Die Follikelhöhle ist zur Hälfte mit einer hyalinen Masse angefüllt, darin sind zerstreut grosse, ovale Vacuolen, in denselben verschieden grosse Kerne mit etwas Protoplasma, die Vacuole nur zum Theile ausfüllend; ferner eine Reihe von Zellen, mit einem grossen ovalen Kerne; andere zeigen alle Stadien des Kernzerfalles. Am Rande der hyalinen Masse, nahe der Follikelwand, findet sich ein Stück Discus; die meisten Zellen zeigen grosse ovale, gleichmässig blassgefärbte Kerne, dazwischen kleine längliche und eckige, intensiv gefärbte Kerntrümmer. Zona stark gefärbt; äusserer Contour etwas verwaschen, nur an einer Stelle

scharf, wo ein schmaler Spalt sie von den benachbarten Zellen der Corona radiata trennt. Sonst liegen die Zellen überall der Zona an und sind gegen dieselbe nicht scharf abzugrenzen. Perivitellinischer Spaltraum vielfach gegen den Vitellus unregelmässig ausgebuchtet. An zwei solchen Stellen liegen runde Zellkerne. Protoplasma um dieselbe nicht deutlich. Vitellus feinkörnig. In der Mitte liegt ein ovales Bläschen, an der Wand derselben ein kegelförmiger Haufen dunkler Körner, von dem aus Protoplasmafäden nach der gegenüberliegenden Wand ziehen. Ei 0,11 mm lang, 0,09 mm breit. Durchmesser der Zona 0,004—0,005 mm.

b) Rechtes Ovarium. Länge 4,5 cm, Höhe 2,7 cm, Dicke 1,3 cm. Rindenschicht und Mark ähnlich wie im linken Ovarium. In diesem Ovarium fand sich ein Ei mit eingedrungenen Zellen. Langgestreckter Follikel, 1,5 mm lang, 0,4 mm breit, von etwas unregelmässiger Gestalt; an der einen Hälfte von einem schmalen homogenen glänzenden Bande begrenzt, auf dessen Innenfläche kernreiches Gewebe in etwas wechselnder Dicke aufliegt, an der andern Hälfte zum Theile von einer dünnen concentrischen Schicht, deren Kerne etwas kleiner, zugleich sparsamer sind, als die des angrenzenden Stroma; zum Theile scheint das letztere direct bis an die Follikelhöhle heranzureichen. Diese ist theilweise von einem körnigen Gerinnsel ausgefüllt, in diesem befinden sich die schon beschriebenen Zellen und Vacuolen; ferner ein Ei, 0,11 mm lang, 0,1 mm breit. An drei Vierteln des Umfanges liegen demselben Zellen mit grossen Kernen an. Zona pellucida 0,005 mm Durchmesser, ihre äussere Grenze nicht deutlich, innere scharf und glatt. Perivitellinischer Spaltraum nur stellenweise deutlich. Vitellus körnig, ungleichmässig vertheilt; in einer Hälfte des Eies eine compacte Masse, in der andern ein unregelmässiges Netzwerk bildend. Dem inneren Contour der Zona liegen etwa zehn Zellen an, drei davon liegen vereinzelt, die anderen in zwei Gruppen. Zellkerne gross, rund, gut gefärbt; um dieselben spärliches Protoplasma, gegen den Vitellus nicht deutlich abgegrenzt.

2) Fräulein S. R., 27 Jahre. Eintritt der Menses im 16. Jahre. Menses von Anfang an unregelmässig. Dysmenorrhoe; Fluor. Beiderseitige Ovarialneuralgie. Reflexneurosen; besonders Aphonie und Kreuzschmerzen. Geistige Bedrückung. Angebliche Ursache: überstandener Typhus. Befund: Beide Ovarien vergrössert; druckempfindlich. Operation am 5. Januar 1886. Verlauf: Leichte Entzündung auf der linken Seite. Ergebniss Ende 1888: Vollständige Heilung; sofortige Menopause; leichte Molimina. Heiserkeit geblieben, bezw. tritt zuweilen auf; ist nicht Neurose, sondern beruht auf Erkrankung des Kehlkopfes (Röthung und ödematöse Schwellung). Beide Ovarien zeigen die kleincystische Entartung, das eine in stärkerem Grade.

Erstes Ovarium. Länge 2,1 cm, Höhe 2,0 cm, Dicke 1,2 cm. Kein Keimepithel. Tunica albuginea stark verdickt, höckerig. Rindenschicht breit, darin Primordialeier in ganz geringer Zahl, von normalem Aussehen. Ferner zwei grössere Follikel. Stroma normal, ebenso die Markschicht. In diesem Ovarium fand sich ein Ei mit

Zellen im Innern. In der Rindenschicht, nicht weit unter der verdickten Albuginea ein kleiner wachsender Follikel, 0,11 mm lang, 0,1 mm breit, gegen das Stroma durch einige circuläre Fasern abgegrenzt. Anstossend sind zwei Primordialeier von normalem Aussehen (Fig. 3). Das Epithel dieses Follikels ist zwei- bis dreischichtig. Infolge einer leichten Lockerung im Zusammenhange kann man stellenweise eine äussere und eine innere Zellschicht unterscheiden. Zellkerne gross, bläschenförmig, oval, radiär gestellt.

Fig. 3.

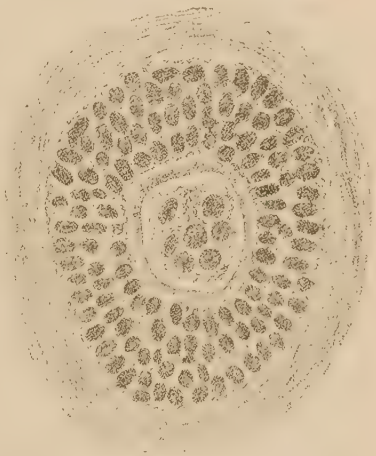

Das Ei zeigt unregelmässige, etwas eckige Gestalt. 0,056 lang und 0,054 breit. Bei einem Ende eine seichte Einbuchtung. Aeusserer Contour der Zona pellucida nicht überall gegen die Granulosazellen scharf begrenzt, an einer Stelle durch die Zellen der Granulosa verdeckt. Ihr Durchmesser beträgt 0,005 mm. Innerhalb der Zona, an einer Stelle, dieselbe berührend, liegt ein Haufen von etwa neun Kernen. Dieselben sind gross, blass mit zwei bis drei stark gefärbten Pünktchen (Kernkörperchen). Zwischen den Kernen körniges Protoplasma ohne deutliche Abgrenzung nach Zellen. Von demselben ziehen einige körnige Fäden nach der Zona pellucida hin.

Zweites Ovarium. Länge 2,6 cm, Höhe 1,7 cm, Dicke 1,1 cm. Im ganzen gleiche Verhältnisse wie beim ersten Ovarium, nur sind hierbei acht grössere Follikel in der Rindenschicht, der grösste 6 mm Durchmesser, ferner drei Corpora albida. Drei Präparate mit Eiern und eingewanderten Zellen.

α) Follikel von nur wenig länglicher, fast runder, regelmässiger Gestalt (2 mm lang, $1^3/_4$ mm breit), nach dem Hilus hin begrenzt von einer gleichmässig breiten Schicht von circulärem kernreichen Bindegewebe. Abgrenzung nach der Follikelhöhle scharf, nach dem umliegenden Stroma infolge des circulären Verlaufes und des etwas geringeren Kernreichthumes der tieferen Schicht ebenfalls ziemlich scharf; nach der Oberfläche des Ovarium hin ist die Anordnung der Bündel (vielleicht nur infolge einer schrägen Schnittführung) eine unregelmässige, gleich wie im Stroma. Diese Schicht fasert gegen die Follikelhöhle auf. Letztere ist zu zwei Drittel mit einem körnigen Gerinnsel angefüllt, darin die schon beschriebenen Zellen und Zellenkerne. Ebenfalls im Gerinnsel befindet sich, umgeben von einem Haufen von Zellen, ein Ei. Der Zusammenhang zwischen diesen Zellen ist gelockert. Die Kerne zeigen sehr verschiedene Grösse und Gestalt. Das Ei ist von länglicher Gestalt, die kleinere Hälfte des-

selben durch den genannten Zellhaufen verdeckt. Querdurchmesser 0,1 mm, Längsdurchmesser etwa 0,16 mm. An der grösseren Hälfte ist der äussere Contour der Zona gegen die Corona radiata nicht abzugrenzen. Innere Contour scharf, demselben anliegend zwei kleine runde Kerne von wenig Protoplasma umgeben. Vitellus unregelmässig gestaltet, blass, kaum abzugrenzen; er scheint das Innere nicht ganz auszufüllen. An Masse dürfte er das normale Maass überschreiten, vielleicht infolge von Aufquellung durch Flüssigkeit.

β) Kleiner rundlicher Follikel; Höhle 0,5 mm Durchmesser, gegen das Stroma durch ein ziemlich breites, helles, zellarmes, an den schmäleren Stellen deutlich geschlängeltes Band abgegrenzt. Dasselbe ist stellenweise von radiär gestellten grossen Kernen durchsetzt. Nach innen eine verschieden breite Zone von kernreichem Bindegewebe, ohne bestimmte Anordnung, auf allen Seiten nach der Follikelhöhle sich auffasernd. Möglicherweise ist hier der Follikel ganz dicht an einer Seite getroffen, so dass seine Wandschichten auf Schrägschnitten zu sehen sind. In der Follikelhöhle zerstreut unregelmässige, glänzende, hyaline Schollen, Kugeln und Kugelzusammenhäufungen, mit einander durch glänzende Körnchen und Fäden verbunden. Längs der Follikelwand vereinzelte Zellen, zum Theile in hyaline Massen eingeschlossen. Einzelne Zellen zeigen deutlich glänzendes Protoplasma mit hyalinen Hervorragungen. Membrana granulosa fehlt. In der Follikelhöhle liegt unweit der Wand, fast allseitig von hyalinen Schollen umgeben, ein Ei 0,119 mm breit und 0,127 mm lang. Zona pellucida ziemlich breit, 0,008—0,01 mm, schwach gefärbt. Aussen liegen ihr überall hyaline Kugeln, etwa von Kerngrösse an; diese verschmelzen mit ihrer glänzenden Substanz. Es sieht aus, als wenn sie aus der Zona pellucida hervorzuquellen im Begriffe wären. Innerer Contour der Zona scharf, aber deutlich feinzackig. Kein perivitelliner Spaltraum zu sehen. Im Innern des Eies ein Netzwerk von Fäden, die aus glänzenden kleinsten Körnchen bestehen. Von einer Dottermasse keine Spur zu sehen. In diesem Netzwerke zwei Gruppen von acht bis neun Zellen, von denen die eine auf der Innenfläche der dem Auge zugewandten kleineren Hälfte der Zona pellucida, die andere an der Innenfläche der unteren Hälfte zu liegen scheinen. Sie sind also nur bei verschiedener Einstellung sichtbar. Zwischen beiden Gruppen ein hyaliner, unregelmässig begrenzter Streifen. Um einige Zellen viel granulirtes Protoplasma. Nur drei Zellen liegen unmittelbar der Zona an.

γ) Längliche Follikelhöhle, von etwas unregelmässiger Gestalt; 3 mm lang, 2 mm breit; an einer Stelle ein dem Discus gleichender Vorsprung. Sie ist nach allen Seiten von zellreichem Bindegewebe begrenzt, mit stellenweise ausgesprochener circulärer Anordnung der Bündel. Nach aussen grenzt sich diese Schicht vielfach gegen das kernärmere Stroma ziemlich deutlich ab; an anderen Stellen kein Uebergang zu bemerken. Die Abgrenzung nach der Follikelhöhle geschieht stellenweise durch einen schmalen hyalinen Streifen mit stachligen und warzigen, ebenfalls hyalinen Auswüchsen; an anderen Stellen durch circuläre Bündel mit langen schmalen Kernen. Mem-

brana granulosa verschwunden. Discus gegen die Follikelhöhle aufgefasert. Die Höhle ist fast ganz gefüllt mit einem körnigen, stellenweise reticulären Gerinnsel, darin eine grosse Anzahl von Zellen zerstreut, einzeln und in kleinen Gruppen. Sie gleichen den schon früher in gleicher Lage beschriebenen. Unweit von der Mitte der Höhle befindet sich, ebenfalls in das Gerinnsel eingeschlossen, ein Ei von ovaler Gestalt, 0,126 mm lang, 0,116 mm breit. Der Zona, 0,008 mm, Durchmesser, liegen aussen eine Reihe von Zellen und Zellkernen an; dazwischen das körnige Gerinnsel. Zona getrübt, gegen das Gerinnsel hin allmälig abblassend und daher nicht scharf abgesetzt. Innerer Contour der Zona an drei Viertel des Umfanges scharf, an einer Stelle aber durch darüber gelagerte Zellen und körniges Gerinnsel undeutlich. Vitellus feinkörnig, am Rande etwas glänzend, bildet einen annähernd viereckigen Ballen, der mit zwei Seiten der Zona anliegt, während er an den beiden anderen durch einen 0,008 bis 0,02 mm breiten Spalt von ihr getrennt ist. Im Vitellus ist vom Keimbläschen nichts mehr, wohl aber ein dunkler kleiner Kern, wie von einer Zelle der Membrana granulosa zu sehen. Im breiteren Spaltraume liegt ein körniges Gerinnsel, darin eine geschrumpfte Zelle.

3) Fräulein E. W., 29 Jahre alt. Eintritt der Menses im 18. Jahre. Menses unregelmässig stark. Dysmenorrhoe, Ovarialneuralgie. Vor 10 Jahren acute Melancholie nach einer Menopause von $^1/_4$ Jahre. Frühjahr 1887 wieder Menopause von $^1/_4$ Jahre und wieder Melancholie. Untersuchungsergebniss: Beide Ovarien sehr vergrössert; auf Druck schmerzhaft. Uterus normal. Operation am 10. November 1887. Wundverlauf ohne Störung. Ergebniss Ende 1888: Ungeheilt. Vollständige Menopause. Die Melancholie wird sehr stark. Zwangsvorstellungen und fixe Wahnideen. Selbstmordsversuch. Die Kranke wurde in einer Irrenanstalt untergebracht. Beide Ovarien zeigten sich vergrössert, kleincystisch entartet; mehrere Cysten mit röthlich gefärbtem Inhalte; ferner kleine Parovarialcysten.

Spätere Untersuchung: Erstes Ovarium. Länge 4,8 cm, Höhe 2,2 cm, Dicke 1,4—1,7 cm. Kein Keimepithel; Tunica albuginea stellenweise verdickt. Rindenschicht breiter als Markschicht, darin eine mittlere Zahl von Primordialeiern von normalem Aussehen; ferner mehrere grosse Follikel, die einen mit normaler Wand, bei anderen Bildung von hyalinen Schollen aus den inneren Zellen der Membrana granulosa; ferner mehrere Corpora albida. Mark von normalem Aussehen. In drei Präparaten befinden sich Eier mit eingedrungenen Zellen.

α) Langgestreckter schmaler Follikel, 4 mm lang, schwach 1 mm breit. Die Follikelwand zeigt wieder als innerste Schicht einige circuläre Bindegewebsfasern mit reichlichen langen, schmalen Kernen; dann folgt eine schmale zellarme Schicht, dann wieder eine breitere kernreiche mit vorzüglich radiärem Verlaufe der Bündel; nach aussen folgt ohne bemerkbaren Uebergang mehr circulär angeordnetes Bindegewebe. Stellenweise fehlen die beiden innersten Schichten und sind ersetzt durch helles, sich auffaserndes Gewebe. Zu beiden Seiten des Follikels befinden sich in geringer Entfernung grosse normale

Follikel. Membrana granulosa verschwunden. Die Follikelhöhle ist wieder zum grössten Theile mit feinkörnigen und fein reticulirten Gerinnseln angefüllt, in denen die bereits bekannten Zellen in ziemlich grosser Anzahl liegen. Ebenfalls im Gerinsel ein Ei, 0,135 mm lang, 0,113 mm breit. An $^2/_3$ des Umfanges die Zellen der Corona radiata und des Discus, am übrigen Drittel nur wenige zerstreute Zellen, der Zona pellucida anliegend. Das Ei ist oval, an einer Seite etwas abgeplattet. Zona breit (0,008 mm), gegen die Granulosazellen nicht deutlich, gegen das Gerinnsel deutlich abgegrenzt. Zusammenhang der Zellen im Discus gelockert. Innerer Contour der Zona scharf, glatt. Vitellus am Rande feinkörnig, gegen die Mitte grobkörniger, heller. Hier liegt das Keimbläschen von länglicher Form, 0,032 mm lang, 0,021 mm breit, mit gefaltetem Contour. Inhalt ganz blass, lässt keine Structur erkennen; an einem Ende ein grosses rundes, mit Hämatoxylin gleichmässig stark gefärbtes Gebilde (Keimfleck), 0,0095 mm Durchmesser. Zwischen Vitellus und Zona ein schmaler Spaltraum, von der abgeplatteten Seite des Eies hat sich der Vitellus stark zurückgezogen. In dieser sichelförmigen Lücke liegen drei Zellen, zwei Kerne rundlich, einer langgestreckt; um diese Kerne feinkörniges Protoplasma.

β) Langer, schmaler Follikel, 3,2 mm lang, 1,0 mm breit. Follikelwand gleich wie bei dem eben beschriebenen. Membrana granulosa verschwunden. In der Follikelhöhle wieder das körnige Gerinnsel, darin in Haufen die bekannten Zellen. An einem Ende der Follikelhöhle, unweit der Wand, befindet sich ein Ei, auf drei Seiten von dem körnigen Gerinnsel und darin zerstreuten Zellen umgeben, an der vierten Seite nur von kleinen Resten des Gerinnsels. Das Ei hat annähernd runde Gestalt, 0,129 mm lang, 0,124 mm breit; Zona pellucida dunkel, getrübt. Aeusserer Contour gegen die anstossenden Zellen nicht scharf abgegrenzt, innerer Contour scharf. Der Vitellus bildet einen scharf begrenzten Ballen, 0,105 mm lang, 0,08 mm breit. Dieser liegt excentrisch, lässt einen grossen Theil der Eihöhle frei. Er ist am Rande feinkörnig, dunkel, in der Mitte etwas grobkörniger und heller. In den dunkleren Partieen, bei verschiedenen Einstellungen, acht kleine runde, zum Theile seltsam verunstaltete Kerne, die vielleicht nicht im, sondern auf dem Vitellus liegen. Im Spaltraume, bis 0,019 mm breit, liegt feinkörniges Gerinnsel, an der breitesten Stelle reticulär. In diesem Spaltraume liegen unregelmässig zerstreut gegen 20 Zellen, die meisten mit grossen blassen, andere mit kleinen runden, sehr unregelmässig gestalteten, dunklen Kernen (0,008 mm), darum Protoplasma in wechselnder Menge. Innerer Contour der Zona erscheint hin und wieder von den anliegenden Zellen deutlich ausgebuchtet.

γ) Kleiner rundlicher Follikel, 1,0 mm lang, 0,9 mm breit. Die Wand zeigt nur noch an einer kleinen Stelle die gewöhnliche Schichtung, an den übrigen Stellen fasert sie sich gegen die Follikelhöhle auf. In dieser ein reticuläres Gerinnsel. Membrana granulosa verschwunden. Längs der Wand einige verstreute Zellen. Am Rande des Gerinnsels, unweit der Follikelwandung, ein Ei von länglicher,

unregelmässiger Gestalt, 0,12 mm lang, 0,09 mm breit. Zona nach aussen scharf begrenzt, feinzackig, innerer Contour ebenfalls ziemlich scharf. Im Inneren des Eies ein körniges Netzwerk, darin über 20 rundliche und eckige Zellkerne, umgeben von einer Protoplasmaschicht; zwei gleiche Kerne liegen auf der Zona pellucida.

Zweites Ovarium. Länge 4,4 cm, Höhe 2,8 cm, Dicke 1,5 cm. Der Querschnitt zeigt ein ähnliches Bild, wie das erste Ovarium, nur ist die Rindenschicht stark verbreitert, mit spärlichen Primordialeiern. Es fanden sich ebenfalls drei Eier mit eingedrungenen Zellen.

α) Kleiner, länglicher Follikel, 1,7 mm lang, 1,0 mm breit. Die Wand besteht aus einer kernreichen, breiten Bindegewebsschicht, stellenweise von dem Stroma durch eine etwas kernärmere Schicht abgegrenzt, nach der Follikelhöhle auffasernd. Die Höhle ausgefüllt von einem Gerinnsel, darin zerstreut Zellen. An einer Stelle ein Ei von ovaler Gestalt, durch einen Buckel etwas unregelmässig gestaltet, 0,129 mm lang, 0,110 mm breit. Demselben liegen an einer Hälfte ein Zellhaufen, an der anderen Hälfte nur vereinzelte Zellen an. Zona breit, 0,008 mm, stellenweise von den anliegenden Zellen bedeckt. Innerer Contour der Zona scharf. Vitellus gleichmässig feinkörnig, an einer Seite abgeplattet, so dass sich dort der fadenförmige perivitelline Spaltraum erweitert. Im Vitellus liegt nahe dem Rande ein halbmondförmiger Kern. Von einem Keimbläschen nichts zu sehen. In dem erweiterten Spaltraume liegt eine grosse Zelle, von annähernd rundlicher Gestalt mit einem langgestreckten Kerne.

β) Annähernd viereckiger Follikel, 1,3 mm lang, 1,1 mm breit. Ein Theil der Follikelwand zeigt zu innerst eine schmale Schicht mit circulären Fasern und entsprechend gestellten Kernen, nur sind diese kürzer und breiter als in früheren Bildern. Stellenweise ist diese Schicht nach innen sogar sehr zellreich. Nach aussen folgt ein schmales, gelbliches, hyalines Band mit spärlich eingestreuten Zellkernen, dann eine breitere kernreiche Schicht mit vorzüglich radiär verlaufenden Fasern, nach aussen wird der circuläre Faserverlauf wieder vorherrschend. Stellenweise ist eine Abgrenzung gegen das Stroma durch eine kernärmere Schicht angedeutet. An einigen Stellen fehlen nach innen die abschliessenden circulären Fasern, doch findet man eine Schicht von Zellen mit grossen, bläschenförmigen Kernen, vielem Protoplasma, stellenweise in hyaliner Umwandlung. In der Follikelhöhle befindet sich ein Haufen von hyalinen Kugeln und Schollen, mit der Wand durch ein reticuläres Gerinnsel verbunden. Von diesem Haufen, getrennt durch eine Zone körnigen Gerinnsels mit eingestreuten Zellen, sieht man ein vereinzeltes Stück Discus, darin ein Ei, oval, 0,135 mm lang, 0,121 mm breit, an der einen Längsseite etwas vorgebuchtet.

Zona blass, 0,005 mm breit, gegen die Zellen der Corona radiata nicht scharf begrenzt. Innerer Contour scharf. Vitellus am Rande feinkörnig, gegen die Mitte grössere Körner. Hier liegt ein ovales Keimbläschen mit leicht geschlängeltem, gefalteten Contour. Inhalt blass, structurlos, der Wand anliegend ein grosser, gleichmässig

gefärbter Keimfleck, der an der einen Längsseite kurze, fingerförmige Vorbuchtungen darbietet. An zwei gegenüberliegenden Stellen hat sich der Vitellus dadurch, dass seine Grenze hier geradlinig wird, von der Zona zurückgezogen, so dass der fadenförmige Spaltraum dort beträchtlich erweitert ist. In der grösseren Erweiterung befindet sich, der Zona anliegend, eine grosse rundliche Zelle, mit blassem Protoplasma und grossem bläschenförmigen Kerne.

γ) Langer, schmaler, gebogener Follikel; ein benachbarter Follikel treibt die eine Wand fast bis zur Berührung der gegenüberliegenden vor, 3,0 mm lang, 0,6 mm breit. Wand wie bei den früher beschriebenen Follikeln. An einer Stelle der Wand ist noch ein Stück der Membrana granulosa als ein- bis zweischichtige Lage von Epithelzellen übrig. Den Inhalt der Höhle bildet ein reticuläres Gerinnsel, darin Stücke der Membrana granulosa und Zellgruppen. An einem Ende der Höhle, nahe der Wand, ein Ei (0,121 mm lang, 0,108 mm breit); demselben liegen an einer Stelle einige Zellen an, an anderen Ausläufer des Gerinnsels. Zona breit, trüb; äusserer Contour zackig, innerer Contour nur an wenigen Stellen scharf, an anderen Stellen scheint die Zona ohne bestimmte Abgrenzung in den grobkörnigen Vitellus überzugehen. Perivitellinischer Spaltraum stellenweise angedeutet, darin zwei Kerne mit Protoplasma. Im Vitellus ein runder, ganz heller, durch eine Linie scharf begrenzter Fleck von der Grösse des Keimbläschens mit einigen blaugefärbten Pünktchen an der Grenzlinie. Vitellus auf einer Seite von der Zona weit zurückgezogen. In dieser Partie des Vitellus mehrere Kerne mit Protoplasma sichtbar. Zwei bläschenförmige Kerne liegen hart an der Zona.

4) Fräulein L. S., 22 Jahre. Eintritt der Menses mit zwölf Jahren. Menses zu häufig. Dysmenorrhoe, Ovarialneuralgie besonders rechts, Reflexneurosen; epileptiforme Anfälle mit maniakalischen Ausbrüchen, bis drei Stunden dauernd. Völlige Bewusstlosigkeit. Amnesie. Lachkrämpfe, dann geistige Bedrückung. Druck in der Ovarialgegend schneidet den Anfall ab. Ischias und Anästhesie des rechten Beines (beim ersten Ausgange nach einer Diphtherie aufgetreten).

Untersuchungsergebniss: Ovarien nicht zu fühlen, weil stark nach hinten verlagert. Druck in der Ovarialgegend sehr schmerzhaft. Uterus retrovertirt, Fundus am Os sacrum aufliegend. Atrophie des linken Beines, 3 cm Unterschied.

Operation am 26. Juli 1888. Ergebniss Ende 1888: Menopause. Ovarialneuralgie verschwunden, noch sehr starke Molimina. Acht Wochen nach der Operation zwei Anfälle (Zeit der Menses), seither keine mehr. Uterus atrophisch. Wegen Ischias Dehnung des Nervus ischiadicus, rasche Heilung. Die Kranke kann ausschreiten, aber völlige Anästhesie. Atrophie bleibt. Beide Ovarien stark vergrössert, kleincystisch entartet.

Spätere Untersuchung: Erstes Ovarium. Länge 3,0 cm, Höhe 2,5 cm, Dicke 1,0 cm. Kein Keimepithel. Tunica albuginea nur gegen den Hilus verdickt. In der Rindenschicht eine ziemlich grosse Anzahl von Primordialeiern von normalem Aussehen, ferner

eine ganze Reihe von grösseren Follikeln, deren Membrana granulosa verschiedene Stufen des Zerfalles zeigt. In einem Falle ein Bluterguss. Ferner in der Rinde vier Corpora albida. Mark gefässreich, sonst nichts Besonderes. Ein Ei mit eingedrungenen Zellen.

α) Grosser rundlicher Follikel, dicht unter der Albuginea. Auf der einen Seite anstossend ein anderer Follikel, auf der anderen Seite der Hilus ovarii. Die Wand ist gebildet von einer Zone kernreichen Bindegewebes mit circulärer Anordnung der Fasern. Auf drei Seiten nach aussen von dieser Schicht weitmaschiges Bindegewebe, die Maschen angefüllt mit rothen Blutkörperchen. Nach innen liegt dieser Schicht auf einer grossen Strecke die Membrana granulosa an, noch mehrschichtig (bis 10 Schichten), die untersten Zellen an vielen Stellen sehr hoch, cylindrisch. An anderen Stellen ist die Membrana granulosa abgelöst; an einem Orte zwischen beiden eine Spalte mit rothen Blutkörperchen; ihre innersten Zellen stellenweise in hyaliner Entartung begriffen. Ein Drittheil der Follikelhöhle ist mit rothen Blutkörperchen angefüllt, anstossend ein reticuläres Gerinnsel, das ein weiteres Drittheil ausfüllt. An der Grenze beider und zerstreut in ihnen Stücke der Membrana granulosa, auch einzelne Zellen. Im Gerinnsel Züge von hyalinen Schollen. Im Blutergusse ein Stück Discus mit Ei, 0,1 mm lang, 0,08 mm breit. Zona pellucida breit 0,01 mm, nach aussen gegen die Granulosazellen allmälig blasser werdend, nicht deutlich abzugrenzen, stellenweise auch von Zellen verdeckt. Innerer Contour, da wo er nicht durch die genannten Zellen verdeckt ist, scharf. Im Inneren des Eies, excentrisch gelegen, ein rundlicher, ziemlich grobkörniger Ballen, 0,032 mm lang, 0,027 mm breit. Das übrige Ei von einer feinkörnigen und fein reticulirten Masse erfüllt. Darin gegen ein Dutzend Zellkerne, umgeben von etwas Protoplasma.

Zweites Ovarium. Länge 3,0 cm, Höhe 2,0 cm, Dicke 1,5 cm. Im ganzen das gleiche Bild wie beim ersten Ovarium, nur steigt die Zahl der grösseren Follikel auf zehn bis zwölf, die grössten 6 bis 7 mm Durchmesser. Zwei Präparate mit Eiern und eingedrungenen Zellen.

α) Unweit der Eierstocksoberfläche ein langgestreckter, schmaler Follikel, 3,3 mm lang, 0,3 bis 0,7 mm breit, eine Wand durch einen benachbarten Follikel vorgebuchtet. Die Wand ist gebildet von kernreichem Bindegewebe; ohne bestimmte Anordnung, gegen die Follikelhöhle auffasernd, oder durch eine schmale Zone circulären Bindegewebes mit langen, schmalen Kernen davon getrennt. Der innere Rand dieser Zone ist stellenweise hyalin. Die Follikelhöhle ist von einem körnigen Gerinnsel ausgefüllt, in demselben zerstreute Epithelzellen, auch hyaline Schollen.

Membrana granulosa verschwunden. In der Mitte der Follikelhöhle, fast den Raum von einer Wand zur anderen ausfüllend, ein grosses, ovales Ei, 0,173 mm lang, 0,135 mm breit. Die Hälfte der Zona (0,01 mm breit) ist von darüberliegenden Zellen verdeckt, der anderen Hälfte liegen nur spärliche Zellen an. Aussencontour der

Zona blass, wie ausgenagt, stellenweise mit rundlichen hyalinen Höckern versehen, die den benachbarten hyalinen Schollen gleichen. Innenrand auch scharf, leicht gezahnt; perivitellinischer Spaltraum nicht vorhanden. Das ganze Eiinnere ist mit Zellkernen ausgefüllt; die Meisten sind gross, bläschenförmig, mit dunkeln Körnchen, einige aber auch sehr blass gefärbt; eine geringe Zahl sind kleiner, dunkler gefärbt. Diese Kerne stehen ziemlich locker; zwischen ihnen blasses körniges Protoplasma, ohne sichtbare Zellgrenzen. An einer Stelle sieht man in der Zona pellucida ein schmales, radiär gestelltes, gut gefärbtes Stäbchen, das den äusseren Contour der Zona nicht mehr ganz erreicht, nach innen mit einem Kerne zusammen zu hängen scheint: durchtretende Zelle.

β) Nahe der Oberfläche ein rundlicher Follikel, von der Oberfläche her eingerissen. Die Wand zeigt die schon wiederholt beschriebenen Schichten. In der Follikelhöhle wandständige und vereinzelte Stücke eines körnigen, reticulirten Gerinnsels, etwa ein Drittel der Höhle ausfüllend. Darin die schon beschriebenen Vacuolen und Epithelzellen. Am inneren Rande des wandständigen Gerinnsels ein ovales Ei, 0,12 mm lang, 0,10 mm breit. Demselben liegen an einer Stelle ein Zellhaufen, an den anderen Stellen nur wenige vereinzelte Zellen an, dazwischen Ueberreste des Gerinnsels. Zona aussen scharf umgrenzt, zackig. An einer Stelle dringt von aussen ein schmaler, radiär gestellter, gut gefärbter, stäbchenförmiger Kern in leicht gewundenem Verlaufe bis zum letzten Drittel in die Zona ein. An einer anderen Stelle ist in der Zona ein heller Fleck von der Form einer Zelle, darin ein kleiner runder Kern. Innerer Contour der Zona scharf. Im Inneren des Eies liegen dicht an der Zona vier runde Ballen von körnigem Protoplasma. Der grösste und zwei kleinere liegen dicht aneinander, der vierte liegt vereinzelt. In dem grossen Ballen sieht man zwei runde, kernartige Bläschen mit gefärbtem Rande, dem innen einige Chromatinkörnchen, sowie ein etwas grösseres kugeliges, kernkörperartiges Gebilde anliegt. Ausserdem im Inneren noch einige kleine, fast farblose, hyaline Kugeln. Ein gleiches Gebilde ist in dem vereinzelten kleinen Ballen von 0,019 mm Durchmesser. In dem kleinen Ballen, neben dem grossen, eine grosse Vacuole. Der übrige Eiraum ist mit etwa 50 Zellkernen angefüllt, die meisten klein, eckig; einige klein, gelappt wie Kerne von Leukocyten. Dazwischen körniges Protoplasma ohne Zellgrenzen.

5) Fräulein M. E., 29 Jahre. Eintritt der Menses im 15. Jahre. Dysmenorrhoe, Ovarialneuralgie, Reflexneurosen, geistige Bedrückung. Arbeitsunfähig. Untersuchungsergebniss: Anteflexio uteri, abgelaufene Parametritis. Operation am 13. October 1886. Wundverlauf gut. Ergebniss Ende 1888: Vollständige Heilung. Sofortige Menopause. Molimina jetzt noch vorhanden. Uterus atrophisch, normal gestellt. Beide Ovarien zeigten geringgradige kleincystische Entartung.

Spätere Untersuchung: Nur in einem der beiden Ovarien fand sich ein Präparat mit einem Ei und eingedrungenen Zellen. Länge 3,5 cm, Höhe 2,4 cm, Dicke 1,3 cm. Kein Keimepithel. Tunica

albuginea verdickt. Rindenschicht ziemlich breit, darin wenige Primordialeier von normalem Aussehen. Ein bis zwei grössere Follikel, acht Corpora albida in verschiedenen Stadien. Stroma und Mark normal.

In einem Präparate ein kleiner länglicher Follikel (2,2 mm lang, 1,2 mm breit), begrenzt von einer ziemlich breiten kernreichen Bindegewebsschicht, die nach dem Follikel mit einem schmalen, hyalinen, geschlängelten Bande mit wenigen radiär gestellten Kernen abschliesst. An einigen Stellen liegen diesem Bändchen nach innen noch Reste von circulärem Bindegewebe auf; nach dem Stroma hin ist keine deutliche Abgrenzung. Die Follikelhöhle ist von einem fein reticulären Gerinnsel ausgefüllt. Am Rande desselben Granulosazellen. Membrana granulosa gänzlich verschwunden. Im Gerinnsel, unweit von der Wand, ein Ei, 0,116 mm lang, 0,113 mm breit. Zona gefärbt, 0,0095 mm breit, aussen und innen scharf umgrenzt, glatt; aussen liegt der Zona nur eine Zelle an. Perivitellinischer Spaltraum nicht zu erkennen. Vitellus feinkörnig, darin ein Haufen gegen 100 kleiner rundlicher Zellkerne. Dieser Haufen liegt der Zona zum Theile an. Abseits von diesem Haufen liegen zwei Zellen im Vitellus, eine an der Zona.

6) Fräulein E. Sch., 23 Jahre. Eintritt der Menses mit 19 Jahren, Menses unregelmässig (Pausen bis zu sechs Monaten). Leichte Ovarialneuralgie, epileptiforme Anfälle mit Bewusstlosigkeit und Amnesie; sie beginnen mit kolikartigen Schmerzen in der Ovarialgegend; durch tiefen Druck auf die Ovarien abzuschneiden. Dauer bis $1^1/_2$ Stunde, jeweilen begleitet von blutigem Ausflusse aus den Genitalien. Untersuchungsergebniss: Beide Ovarien auf Druck sehr empfindlich. Uterus ebenfalls, leicht gesenkt, Fundus nach links befestigt. Lupus und Keloide an Wangen und Brust. Operation: 20. Juni 1887. Bei der Operation findet sich in der Bauchhöhle eine Nadel, später eine gleiche in der Vagina. Die Kranke will sie verschluckt haben. Wundverlauf ohne Störung. Ergebniss Ende 1888: Sofortige Menopause, noch einige leichte Anfälle. Molimina und vicarirendes Blutspucken. Noch längere Zeit Bauchschmerzen. Uterus atrophisch, infantil. Geheilt. Lupus kehrt immer wieder und macht Beschwerden. Beide Ovarien waren stark vergrössert, kleincystisch entartet.

Spätere Untersuchung: In einem der beiden Ovarien findet sich ein Ei mit eingedrungenen Zellen. Länge 3,8 cm, Höhe 2,9 cm, Dicke 1,2 cm. Kein Keimepithel. Tunica albuginea verdickt, nach aussen stellenweise zottig. Rindenschicht breit, darin sehr spärliche Primordialeier von normalem Aussehen, dann drei bis vier grössere Follikel bis 4 mm Durchmesser. Ein grosses Corpus luteum und ein Corpus albicans. Stroma und Mark normal.

Langgestreckter, schmaler Follikel, 5,0 mm lang, 0,8 mm breit. Die Wand ist gebildet aus einer breiten, kernreichen Bindegewebsschicht, stellenweise mit Betonung der radiären Anordnung. Gegen die Follikelhöhle wird das Gewebe zellärmer, das Zellprotoplasma glänzend, hyalin. Membrana granulosa verschwunden. Follikelhöhle

ausgefüllt mit körnig reticulärem Gerinnsel, in diesem hart an der Wand ein Ei von ovaler Gestalt (0,135 mm lang und 0,1 mm breit). Zona (0,008 mm breit) beiderseits scharf umgrenzt, glatt. Vitellus feinkörnig, dunkel. Perivitelliner Spaltraum verschwunden. Vitellus auf eine Hälfte des Eiinneren zurückgezogen, die andere Hälfte nur von einigen körnigen Fäden durchzogen; darin, der Zona anliegend, zwei Zellen mit rundlichen, ziemlich grossen Kernen und viel Protoplasma; daneben ein vereinzelter Zellkern.

7) Fräulein E. F., 19 Jahre alt. Eintritt der Menses im 14. Jahre. Menses unregelmässig, nach Suppressio mensium durch kaltes Bad Dysmenorrhoe. Beständige Ovarialneuralgie, rechts mehr als links. Reflexneurosen. Geistige Bedrückung. Epileptiforme Anfälle mit Störung des Sensorium. Arbeitsunfähig. Befund bei der Untersuchung: Rechtes Ovarium vergrössert. Beide auf Druck schmerzhaft. Operation: 19. October 1883. Wundverlauf ohne Störung. Beide Ovarien ziemlich gross, mit kleinen Cysten, besonders im rechten.

Spätere Untersuchung: Linkes Ovarium. Länge 3,0 cm, Höhe 1,5 cm, Dicke 1,0 cm. Kein Keimepithel. Tunica albuginea verdickt mit warzigen Wucherungen. Rindenschicht etwas schmal, darin eine mittlere Zahl von Primordialeiern, dann zwei bis vier grössere Follikel von $1^1/_2$ bis 2 mm Durchmesser. Ein grosses Corpus luteum. Stroma und Mark von normalem Aussehen.

Dicht unter der Oberfläche ein länglicher Follikel, $3^1/_4$ mm lang, 1,0 mm breit. Die Wand besteht stellenweise aus dem bekannten kernreichen Bindegewebe, begrenzt nach innen durch circuläre Fasern, an anderen Stellen ist nach innen von ihr ein ziemlich breites homogenes geschlängeltes Band mit spärlichen, radiär gestellten Kernen; nach innen davon ein weitmaschiges Bindegewebe, das gegen die Follikelhöhle zu auffasert. Stellenweise sind rothe Blutkörperchen in den Maschen. Follikelhöhle ausgefüllt mit einem körnigen Gerinnsel und einem Blutergusse. Membrana granulosa stellenweise erhalten in Form eines einschichtigen, schmalen, 0,032 mm bis 0,037 mm hohen Cylinderepithels, mit an der Basis gelegenem langen, schmalen Kerne. Im Gerinnsel zerstreut Zellen und ein Ei von ovaler Gestalt, 0,113 mm breit, 0,135 mm lang. Eibild undeutlich. Ein Theil des Eies fehlt auf dem Schnitte. Zona nach aussen zackig, nach innen ziemlich scharf umgrenzt. Im Eiinneren ein reticuläres Gerinnsel, darin 20 bis 30 Zellkerne, um einige Protoplasma. Ein perivitellinischer Spaltraum ist nicht zu erkennen.

8) Fräulein A. B., 45 Jahre. Eintritt der Menses mit 16 Jahren. Menses unregelmässig, stark. Dysmenorrhoe. Seit dem 21. Jahre epileptiforme Anfälle mit starkem Opistotonus und vollständiger Bewusstlosigkeit durch mehrere Stunden. Anfälle während der Menses viel stärker. Befund bei der Untersuchung: Ovarien auf Druck sehr schmerzhaft. Uterus etwas anteflectirt. Operation: 30. März 1888. Wundverlauf ohne Störung. Beide Ovarien vergrössert, kleincystische Entartung mittleren Grades. Ergebniss Ende 1888: Menopause. Vicarirendes Nasenbluten. Starke Molimina mit Schweissbildung. Starke

Nervosität. Bis 27. October keine Anfälle, vom 28. November wieder Anfälle. Ungeheilt.

Spätere Untersuchung: In einem Ovarium ein Ei mit eingedrungenen Zellen. Länge 4,5 cm, Höhe 2,3 cm, Dicke 1,4 cm. Kein Keimepithel. Tunica albuginea nicht verdickt, zeigt einige papilläre Auswüchse. Rindenschicht breit, darin spärliche Primordialeier von normalem Aussehen. Auf einigen Schnitten keine grösseren Follikel, auf anderen bis 5, der grösste 5 bis 6 mm Durchmesser. Ein Corpus albicans. Stroma und Mark bieten nichts Besonderes.

Länglicher kleiner Follikel, 2,0 mm lang, $^3/_4$ mm breit, begrenzt von einer ziemlich kernreichen Bindegewebsschicht, die nach innen mit einer zellarmen, geschlängelte Fasern enthaltenden Schicht abschliesst; nach innen davon ein körniges, grobes Maschenwerk, in den Maschen einige Zellen und hyaline Schollen. An einem Follikelende wird die Bindegewebsschicht breit, die äusseren Partieen sind sehr kernreich, die inneren weniger; hier radiäre Anordnung vorherrschend. Die Abgrenzung nach innen erfolgt durch ein geschlängeltes homogenes Band mit wenigen radiär gestellten Kernen, dann folgt auch das grobmaschige Netzwerk.

Im Inneren des Follikels ein reticuläres Gerinnsel, darin nahe der Wand ein fast rundes Ei, 0,140 mm lang, 0,135 mm breit. Zona 0,01 mm breit, schwach gefärbt. Aeusserer Contour feinzackig, an der der Wand zugekehrten Seite grobhöckerig. Innerer Contour scharf, glatt. Kein perivitelliner Spaltraum sichtbar. Vitellus zeigt die Uebergänge von feinen bis zu groben glänzenden Körnern; in ihm zwei Haufen von Zellen, im ganzen etwa 20, mit grossen unregelmässigen Kernen.

Die Gesammtzahl der nunmehr ausführlich beschriebenen Eier mit eingedrungenen Zellen beläuft sich auf 22. Sie vertheilen sich auf 12 Ovarien, und zwar kommen auf 1 Ovarium 4, auf 3 Ovarien je 3, auf 1 Ovarium 2 und auf die 7 übrigen Ovarien je 1 solches Ei. Die 12 Ovarien gehören zu 8 verschiedenen Fällen, da in den 4 ersten beide Ovarien, in den 4 letzten jeweilen nur 1 Ovarium solche Präparate lieferten. Im Ganzen wurden 23 Ovarien von 12 verschiedenen Fällen untersucht, so dass in etwas mehr als der Hälfte der untersuchten Ovarien und in zwei Dritteln der untersuchten Fälle Eier mit eingedrungenen Zellen gefunden wurden.

Ueberblicken wir unsere Präparate, so sehen wir, dass es die kleineren von den leicht sichtbaren Follikel sind, die diese Eier enthalten. Die kleinere Zahl hat runde oder ovale Form. Bei diesen sind die grössten Durchmesser 2 mm, in einem Falle 3 mm. Die grössere Zahl der Follikel aber sind schmal, langgestreckt, einige 4 mm und 5 mm lang. Die Wand der Follikel besteht aus

Bindegewebe, das in Bezug auf Kernreichthum und Faserverlauf mannigfaltige Unterschiede zeigt, wie man aus den ausführlichen Schilderungen leicht sehen kann. Bemerkenswerth ist ein in acht Fällen in einem Theile der Follikelwand auftretendes hyalines, glänzendes, geschlängeltes Band, das in drei Fällen (1 a γ, 1 b α, 2 2 β) die Follikelwand nach aussen gegen das Stroma, in den anderen Fällen (1 a α, 2 2 γ, 5, 7 und 8) die Follikelhöhle nach innen begrenzt. In anderen Fällen erfolgt die Abgrenzung gegen die Follikelhöhle durch eine schmale Schicht circulärer Bindegewebsfasern mit zahlreichen langen, schmalen Kernen. In vielen Fällen fasert sich die Follikelwand in der ganzen Ausdehnung oder nur stellenweise gegen die Follikelhöhle auf, vielleicht dass dies auf schräge Schnittführung zurückzuführen ist.

Die Membrana granulosa ist, ausser in drei Fällen, nicht mehr zu erkennen. In diesen drei Fällen ist sie nur noch in Stücken erhalten, bei 3 2 γ als ein- bis zweischichtige Lage, bei 4 1 α noch in ziemlich grosser Ausdehnung, bis zehnschichtig, die untersten Zellen hochcylindrisch, bei 7 stellenweise als eine einschichtige Lage von hohem Cylinderepithel. In zwei anderen Fällen sind Reste des Discus an der Wand zu sehen, die Zellen in ihrem Zusammenhange gelockert; in den übrigen Fällen liegen die Granulosazellen vereinzelt oder in kleinen Gruppen längs der Follikelwand oder in der Follikelhöhle. Diese ist fast überall ganz oder zum grössten Theile mit einem feingekörnten oder fein reticulirten Gerinnsel erfüllt, in welchem die Granulosazellen, vereinzelte Kerne und meistens auch das Ei eingebettet sind. In wenigen Präparaten sieht man in der Follikelhöhle einen kleinen Bluterguss.

Die grössten Verschiedenheiten bietet das Ei sowohl in Bezug auf Grösse als auch auf Form und Inhalt.

Die Grösse schwankt zwischen einem Ei von 0,056 mm lang auf 0,054 mm breit (2 1 α) und einem Ei von 0,140 mm lang auf 0,135 mm breit (8). Die grosse Mehrzahl misst 0,1 bis 0,13 mm. Die meisten Eier haben ovale Form, doch finden sich auch solche mit Buckel und eckige.

Die Zona pellucida schwankt in der Breite von 0,004 mm (1 a γ) bis 0,01 mm (8) und misst meistens 0,008 mm. [1])

1) Diese Maasse sind nicht unerheblich kleiner als diejenigen, welche Nagel angiebt. Nach Letzterem beträgt der Durchmesser der Eier 0,165 bis

Ihre Contouren sind bald scharf und glatt, bald zackig, ausgenagt, bisweilen mit hyalinen Höckern besetzt. In anderen Fällen ist sie sowohl nach aussen gegen die angrenzenden Granulosazellen, als nach innen gegen den Vitellus nicht merkbar abgegrenzt, in einzelnen Präparaten mehr oder weniger stark gefärbt.

Der perivitelline Spaltraum hat in einigen Präparaten auf kurze Strecken das normale Aussehen, sieht also aus wie eine helle Linie, meistens ist er aber infolge der Retraction des Vitellus sichelförmig, oft auch ganz unregelmässig erweitert. In anderen Fällen fehlt er ganz.

Der Vitellus ist bald feiner, bald gröber gekörnt und zeigt mannigfaltige Formen, von runden, excentrisch liegenden Ballen bis zu ganz unregelmässigen Figuren. Bei 4 2 β bildet er vier Ballen von ungleicher Grösse. In 3 Fällen liegt in demselben ein Bläschen mit gefaltetem Contour, darin ein Körnerhaufen; in den anderen Präparaten ist von Keimbläschen und Keimfleck nichts zu sehen. Bei 2 2 α ist der Vitellus ganz blass, schwer abzugrenzen, erscheint gequollen. In anderen Eiern ist er ganz verschwunden und das Eiinnere von einem reticulären Gerinnsel oder einer körnigen Masse erfüllt.

Die Zahl und Lage der eingedrungenen Zellen ist ebenfalls eine sehr wechselnde. In einzelnen Präparaten liegen 1 bis 12 im erweiterten perivitellinen Spaltraume, in anderen Fällen im Vitellus, bis zu 100 bei einer Einstellung zu sehen. Bei 4 2 α ist das ganze Ei dicht mit Zellen ausgefüllt, so dass von Dotter und perivitellinem Spaltraume nichts mehr zu sehen ist.

Wie diese Zellen in das Ei eindringen, sieht man an zwei Präparaten (4 2 α und 4 2 β), bei denen in der Zona pellucida kleine radiär gestellte, stäbchenförmige Kerne stecken; im ersten Falle scheint das Stäbchen mit einem Kerne im Eiinnern zusammenzuhängen, im zweiten ist es noch nicht bis zum inneren Contour der Zona vorgedrungen.

Was die Natur dieser Zellen anlangt, so gleichen die meisten Kerne so denen der anliegenden Granulosazellen, dass man sie ohne weiteres für gleich erklären kann. Andere Kerne gleichen

---

0,170 mm, derjenige der Zona pellucida 0,02 bis 0,024 mm. Vielleicht, dass hier die verschiedene Aufbewahrung in Betracht kommt. Ich bemerke, dass ich die Grösse der Mikrometertheilung an einem Objectivmikrometer genau festgestellt habe.

mehr den Kernen von Leukocyten; man sieht aber bei den in der Follikelhöhle zerfallenden Granulosazellen und Kernen die gleichen Bilder, die wahrscheinlich auf einem Zerfalle der Kerne beruhen. Da ferner im Stroma keine Leukocyten sichtbar sind, so dürften diese Elemente mit grosser Wahrscheinlichkeit auszuschliessen sein.

In Bezug auf die Bedeutung des ganzen Vorganges schliesse ich mich der von Pflüger, später von Wagener ausgesprochenen Ansicht an, dass es sich um ein Zugrundegehen der Eier handelt, denn die betreffenden Follikel sind zusammengefallen, die Membrana granulosa in Auflösung begriffen oder ganz verschwunden, das Ei liegt frei in der Follikelhöhle, zeigt vielfach veränderte Gestalt.

Nachdem ich die interessantesten meiner Befunde ausführlich besprochen habe, füge ich noch einige Bemerkungen bei über die sonstigen Verhältnisse der von mir untersuchten Ovarien. Ich kann mich hier um so kürzer fassen, als es sich wesentlich nur um die sogenannte kleincystische Entartung derselben handelt, über welche Nagel vor Kurzem ausführlich berichtet hat.

Im grossen und ganzen stimmen unsere Ergebnisse überein. Die hauptsächlichsten sind:

1) Das Stroma dieser Ovarien ist von normalen Bestandtheilen gebildet, aber hypertrophisch. Von Lymphkörperinfiltration sieht man nichts. Nur die oberste Schicht bietet etwas wechselnde Verhältnisse.

2) Dieselbe hat eine der Oberfläche parallele Richtung der Fasern, enthält etwas weniger Kerne als das tiefer liegende Stroma. Ihre Dicke ist etwas wechselnd und sie zeigt hier und da kleine zottenförmige, kurze Erhabenheiten. Die Primordialeier mit einer Schicht dicht anliegender Granulosazellen sind nur in mässiger Zahl vorhanden, in manchen Präparaten geradezu sehr spärlich, und namentlich gerade in der nächsten Umgebung der grossen Follikel.

3) Sogenannte wachsende Follikel nach Nagel, d. h. Follikel mit mehrschichtigem Epithel ohne Follikelhöhle, habe ich in grösserer Zahl gesehen, wohl gegen 200, doch war es mir nicht möglich, diejenigen Bilder zu erkennen, welche Nagel als Nährzellen bezeichnet, weder in diesen wachsenden Follikeln, noch in den ganz jungen mit einschichtigem Epithel. Es ist dies ein

auffallender Unterschied gegenüber den Angaben Nagel's, welcher dieselben als einen steten Befund bezeichnet.

4) Alle mit blossem Auge sichtbaren Follikel von runder Form (ich schliesse hier die collabirten Follikel mit zu Grunde gehenden Eiern aus) haben eine mehrschichtige Membrana granulosa von normaler Zusammensetzung, doch finde ich die sogenannten Epithelvacuolen nur in der Hälfte der Fälle. Was Discus proligerus und Ei anlangt, so würde das stete Vorkommen derselben, ebenso wie ihr Fehlen, nur auf einer völlig ununterbrochenen Schnittreihe durch den Follikel festzustellen sein. Ich bin daher auch nicht in der Lage, mit Bestimmtheit behaupten zu können, dass dieselben sich immer finden. Da ich aber in mehr als 50 Follikeln Discus und Ei ohne Schwierigkeit auffand, so dürfte dies immerhin dafür sprechen, dass alle diese Follikel Eier enthalten, die durchaus normal sind. Auf die Beschaffenheit der Eier gehe ich nicht weiter ein, da diese Frage von Nagel ausführlich erörtert worden ist und meine Präparate hinsichtlich ihrer Conservirung für diese sehr feinen Verhältnisse keinen Vergleich aushalten können mit denen Nagel's, dessen Untersuchung zum Theile gerade auf das Ei gerichtet waren.

5) Ich möchte hier ferner auf eine directe hyaline Umwandlung der Granulosazellen aufmerksam machen. Sehr häufig findet man die innersten Zellen der Membrana granulosa in hyaline, ziemlich stark glänzende Schollen umgewandelt, welche zum Theile noch den gefärbten Kern enthalten, aber in ihrer Form etwas verändert, nicht mehr polyedrisch sind, sondern mehr runde Formen aufweisen. Die Substanz dieser Schollen gleicht vollständig den hyalinen Massen in Form von grossen und kleinen Kugeln, welche in der Follikelhöhle selbst, oft in grosser Menge sich findet. Ich finde dies vorzugsweise in Follikeln, deren Membrana granulosa in unregelmässigen Stücken sich losgelöst hat, seltener dagegen in Follikeln mit Membrana granulosa, Discus und Ei in situ. Ich möchte daher vermuthen, dass es sich hier meist um Follikel handelt, die in Entartung begriffen sind, wenn ich auch die Möglichkeit einer mechanischen Ablösung der Membrana granulosa infolge Quetschung bei der Operation nicht abweisen kann.

6) Schliesslich erwähne ich noch einige Bilder, die sicher als Entartungsformen anzusehen sind. Zunächst zeigen die Follikel abnorme Gestalt, sind wie zusammengefallen und enthalten gar

keine Membrana granulosa. Die Zellen derselben liegen locker in der Follikelhöhle oder man sieht nur ihre Kerne. Das Protoplasma scheint zerfallen zu sein. Unter ihnen liegt an beliebiger Stelle das Ei, gar mannigfach missgestaltet, die Zona pellucida von eckiger Form, Vitellus geschrumpft, perivitelliner Spaltraum sichelförmig oder ganz unregelmässig erweitert, im Vitellus weder Keimbläschen, noch Keimfleck zu sehen. In anderen Eiern an Stelle des Vitellus eine Masse, ähnlich einem weitmaschigen, körnigfädigen Gerinnsel.

Wie man sieht, gehören diese Fälle mit denen, die Eier mit eingewanderten Zellen enthalten, in eine Reihe, und es macht dies wahrscheinlich, dass dieses Absterben eine Vorbedingung für die Einwanderung der Granulosazellen ist.

Wir finden also in den sogenannt kleincystisch entarteten Ovarien alle Stadien von Primordialeiern bis zu den reifen Follikeln und ferner zahlreiche Follikel, die im Zugrundegehen begriffen sind. Dass die ersteren mit den gleichen Gebilden der normalen Ovarien vollständig dieselben sind, darin stimmen die Ergebnisse meiner Untersuchung mit denen von Nagel vollständig überein.

Was die zu Grunde gehenden Follikel anlangt, so ist nach den Untersuchungen von Wagener festgestellt, dass auch normaler Weise Follikel obliteriren, ohne geplatzt zu sein. Ob die Bilder, die ich nach dieser Richtung hin schilderte: die zusammengefallenen Follikel mit fehlender Membrana granulosa, mit Ei, in welches Zellen eingewandert sind, auch in vollständig normalen Ovarien sich finden, bedarf einer weiteren Untersuchung. Die Möglichkeit, dass sie vorkommen, ist nicht zu leugnen, wenn sie auch jedenfalls nur sehr selten sein werden.

Als gemeinsames Ergebniss meiner Arbeit kann ich also folgende Sätze aufstellen:

1) Von 23 untersuchten Ovarien, die wegen Ovarialneuralgie, auch anderen Neurosen exstirpirt wurden, bieten 21 makroskopisch das Bild der kleincystischen Entartung dar.

2) In den meisten Fällen ist die Tunica albuginea verdickt, das Stroma der Rindenschicht hypertrophisch, die Zahl der Primordialeier in demselben gewöhnlich eine spärliche, in wenigen Fällen eine normale, die Zahl der wachsenden und ausgebildeten Follikel, sowie die der im Zugrundegehen begriffenen dagegen eine verhältnissmässig grosse.

3) Die kleincystische Degeneration der Ovarien stellt also eine Hyperplasie derselben dar, mit, wie es scheint, unverhältnissmässig starkem und raschem Verbrauche der drüsigen Bestandtheile.[1])

Ob dieselbe mit den während des Lebens beobachteten Symptomen zusammenhängt, dieselben verursacht oder mit ihnen auf eine für Beide gemeinsame Ursache zurückzuführen ist, bleibt weiteren Untersuchungen vorbehalten.

Ich möchte dieselbe aber nicht mit Nagel geradezu als normal bezeichnen. Dass die vorhandenen Follikel, wenn wir von den zu Grunde gehenden absehen, normale Structur haben, ist richtig. Aber eine Reihe der angeführten Thatsachen, sowie das häufige Vorkommen des ganzen Zustandes an Ovarien, welche aus irgend einem Grunde entfernt worden sind, während er sonst bei Sectionen nur in einer Minderzahl von Fällen gefunden wird, scheint mir doch für eine pathologische Bedeutung zu sprechen.

1) Dafür dürfte die geringe Zahl der Primordialeier sprechen. Die grosse Zahl der voll entwickelten und schwindenden Follikel kann natürlich auch durch eine Verlangsamung der an ihnen ablaufenden Vorgänge erklärt werden.